

SERVICIO DE RADIOLOGÍA MORALESMESEGUER

1.994-2.004

10 AÑOS EN LA HISTORIA DE UN SERVICIO

QUIENES SOMOS



NUESTRO GRUPO



www.seramme.com
radiología.hmm@carm.es

- * 5 administrativos
- * 8 celadores
- * 30 técnicos
- * 7 enfermeros
- * 12 residentes
- * 15 radiólogos

**CÓMO ES NUESTRA
ESPECIALIDAD**



UN PRECIPITADO AUGURIO

“NI LOS RAYOS X ACUSAN UNA NOVEDAD TAN GRANDE COMO SE CREE, NI MUCHO MENOS REPRESENTAN PARA LA MEDICINA UN DESCUBRIMIENTO TAN UTIL COMO SE PIENSA, PORQUE NO LLEGARÁN A OBTENERSE RETRATOS DEL CEREBRO DENTRO DEL CRÁNEO, DE LOS PULMONES DENTRO DEL TÓRAX, NI DE LAS VÍSCERAS ABDOMINALES DENTRO DE LA PELVIS”

Palabras pronunciadas por el Profesor Royo Villanova, Catedrático de Medicina de la Universidad de Zaragoza, en una solemne Sesión de la Academia de Ciencias Médicas de Aragón, en el año 1.896, justo un año después de que W.K. Roentgen descubriera de los RX.

LA RADIOLOGÍA Y EL CANDELERO

Victor Fuchs y Harold Sox
Universidad de Stanford

The New England Journal of Medicine
Journal of the American Medical Association

Encuesta realizada entre los 225 clínicos más prestigiosos de los EEUU

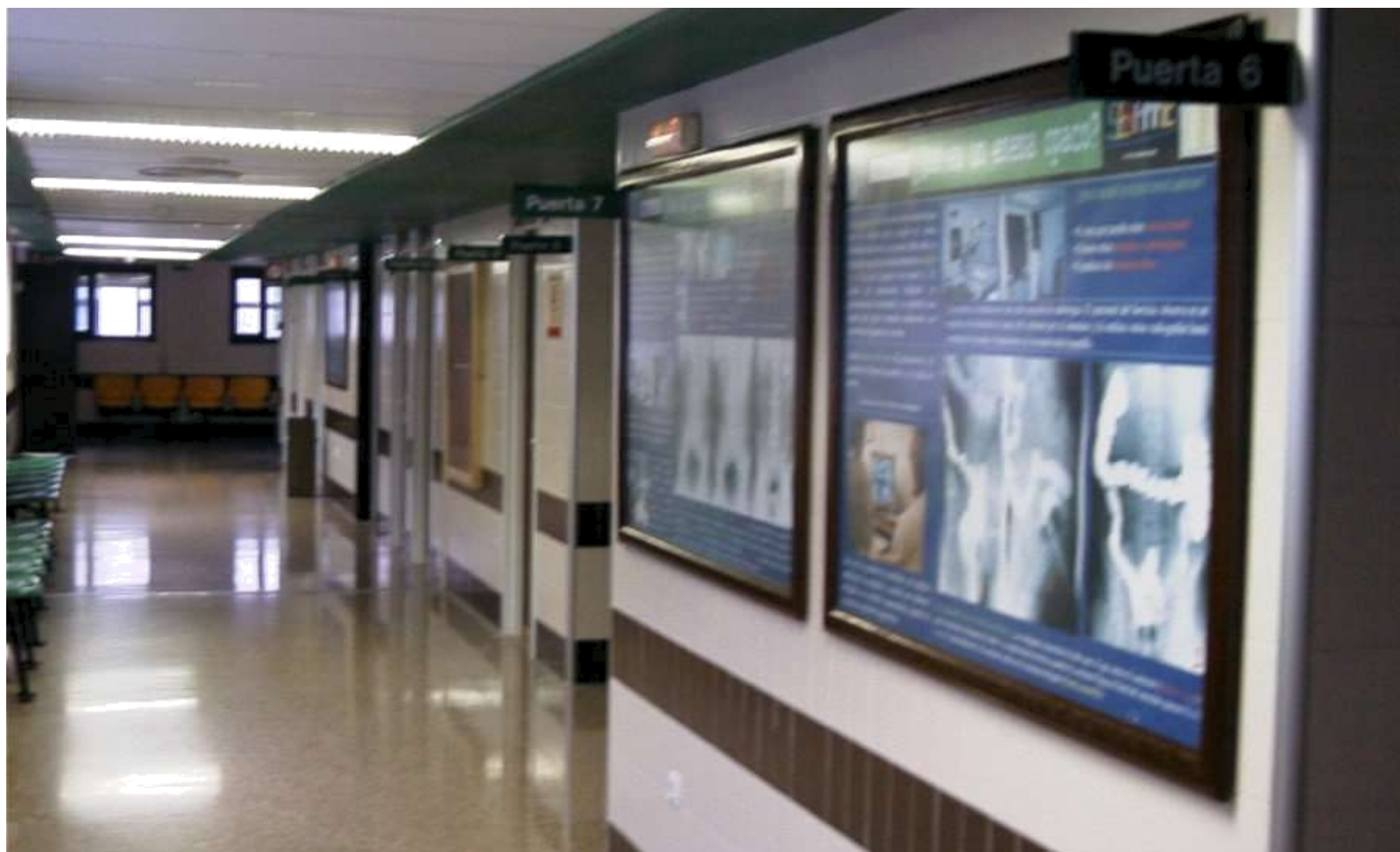Escoja y clasifique entre los 30 avances más relevantes seleccionados de los últimos 25 años, aquellos que usted cree que tengan en este momento una mayor trascendencia en la práctica clínica diaria.

10. Prótesis de cadera y rodilla
9. Cirugía de las cataratas
8. Inhibidores de recaptación de serotonina y nuevos antidepresivos
7. Inhibidores de la bomba de protones y inhibidores H2
6. By-pass coronario

Amografía
estatinas
angioplastia
inhibidores de conversión
de angiotensina

1º. TC y RM

CÓMO ES NUESTRO SERVICIO

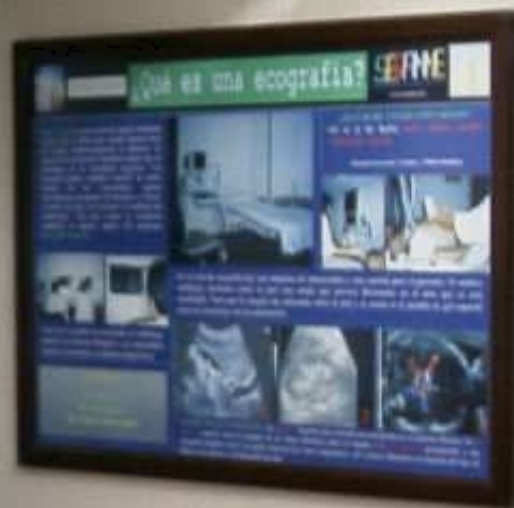







Puerta 17





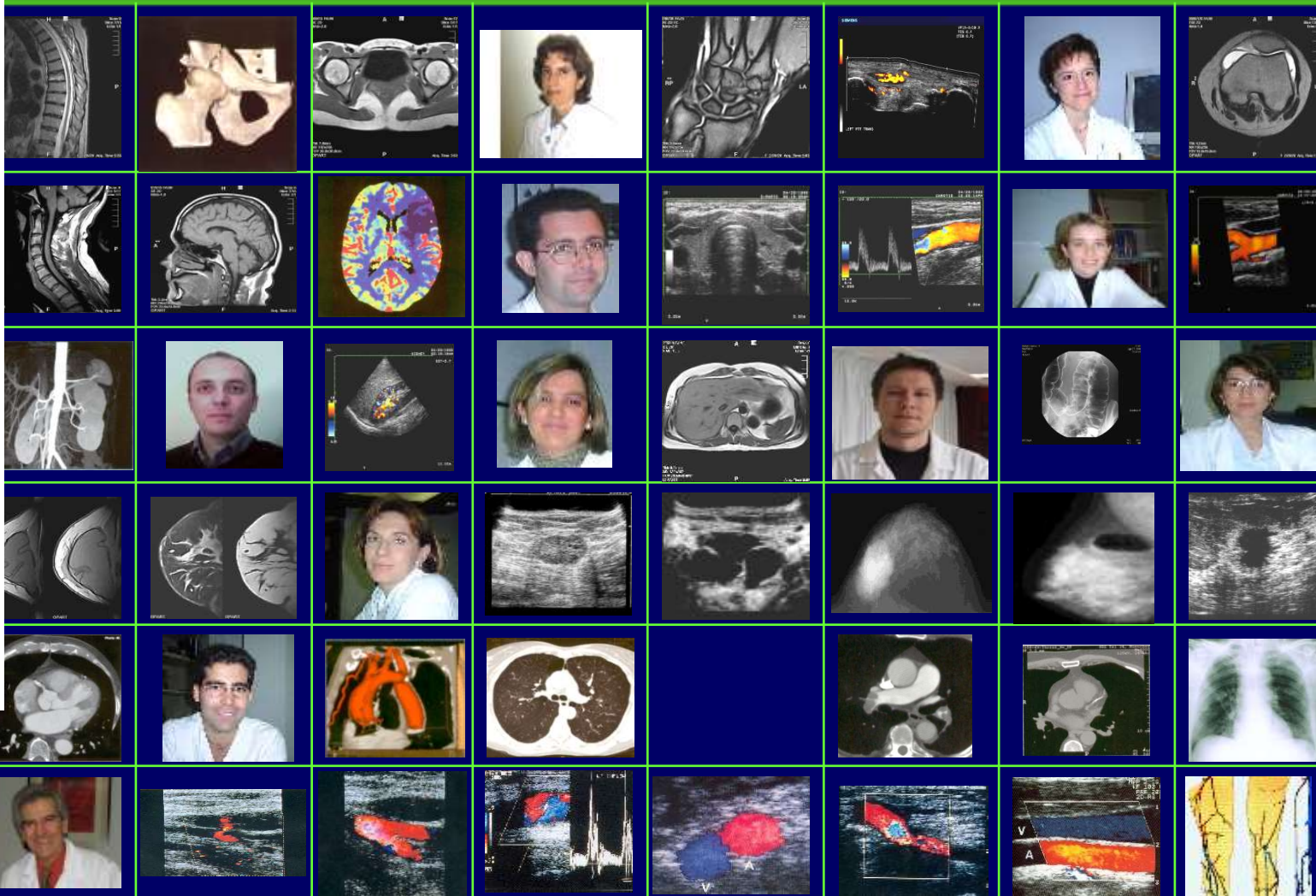





CÓMO ES NUESTRA ORGANIZACIÓN

ÓRGANOS Y SISTEMAS

7 AÑOS DESPUÉS



OBJETIVOS DEL CAMBIO (DESIDERATUM)

ORGANIZACIÓN HORIZONTAL

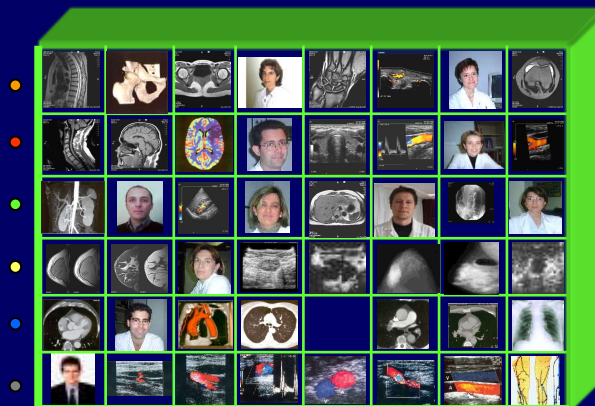CONTINUO ASISTENCIAL

TÉCNICAS INNOVADORAS

ACTIVIDADES CIENTÍFICAS

ORGANIZAR SESIONES

AUDITORÍAS INTERNAS



ELEVAR LA CALIDAD

SEGREGAR ACTIVIDAD

UNIFICAR CRITERIOS

REVISAR PROCEDIMIENTOS

ELABORAR PAUTAS

DISEÑAR GUÍAS

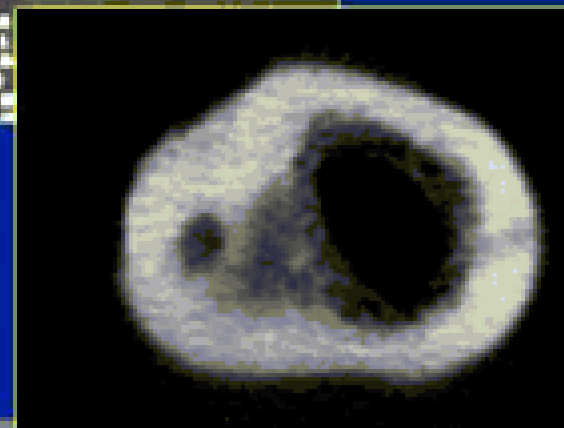
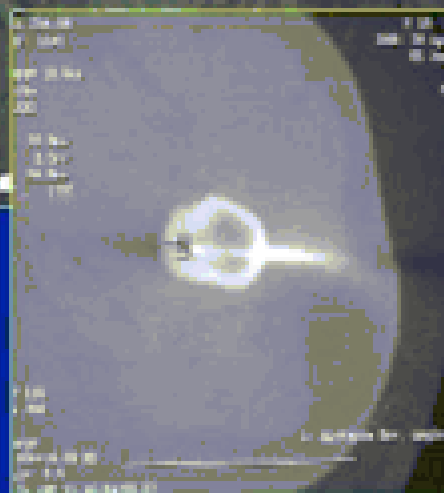
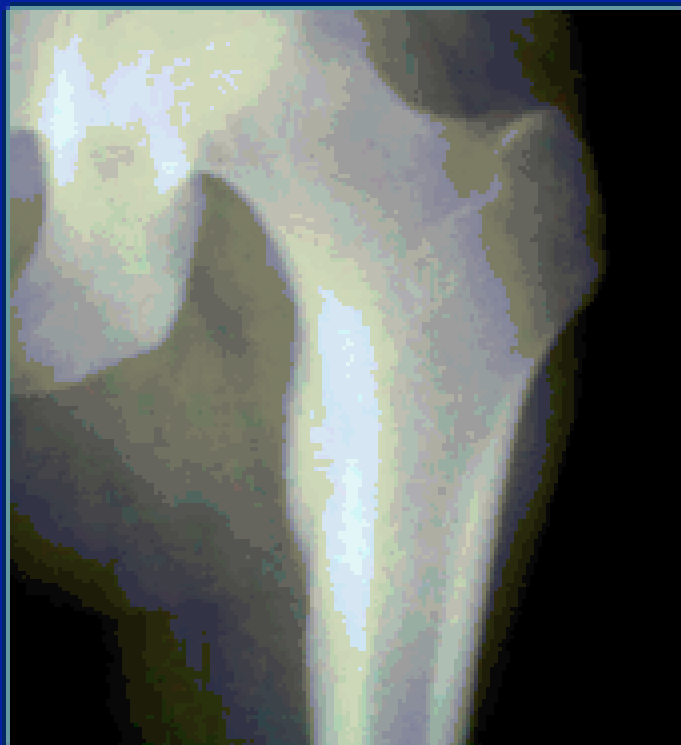VALORAR JUSTIFICACIÓN



Morales Meseguer

SERVICIO DE RADIODIAGNOSTICO
ÁREA DE MUSCULOESQUELÉTICO

VARÓN 18a

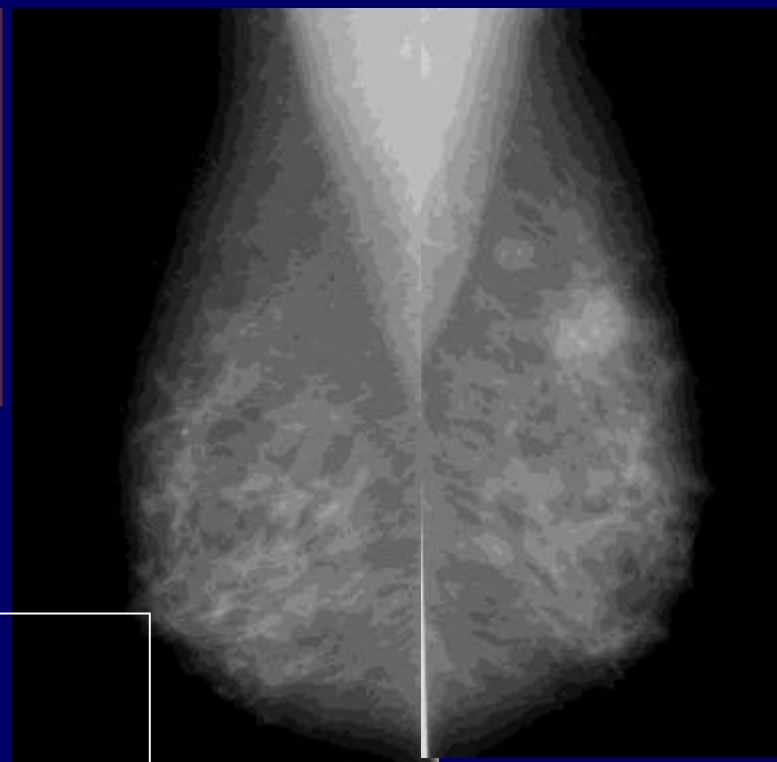
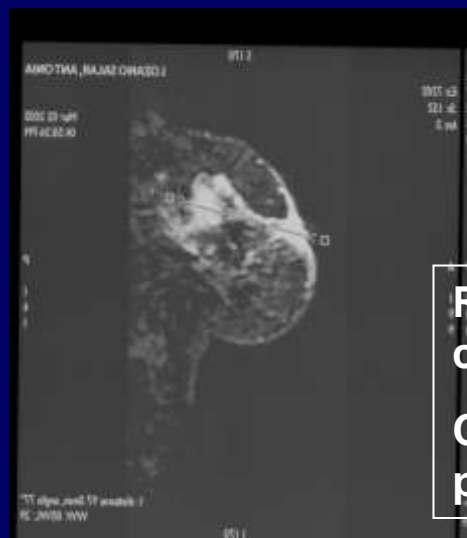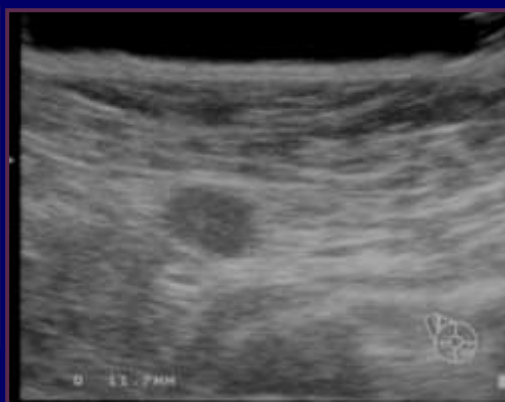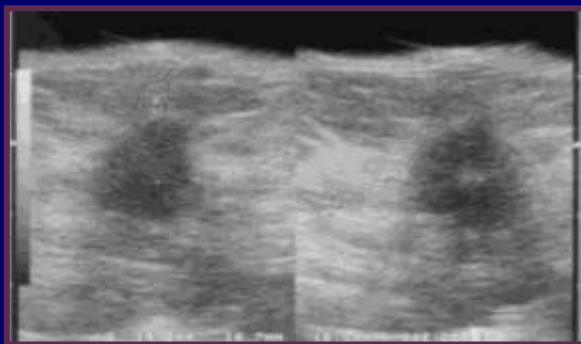


Intervención: 24-04-02

Tratamiento percutáneo: RADIOFRECUENCIA
Asintomático.

Revisión de volantes de AP diaria: recepción de volante remitido desde Atención Primaria : paciente de 62 años con nódulo palpable en mama derecha.

El día de la consulta se realiza mamografía, ecografía, PAAF mamaria y axilar y BAG mamaria



Realización de RM previa a la consulta de Cirugía:

Cambio de indicación terapéutica: precisa quimioterapia neoadyuvante



RF de CHC

